

perspectivas



Cerca de 30 directivos
del sector valoran
la situación actual
del mercado

hablamos con...

Doctor Juan Carlos Pérez Varela,
presidente de la SEDO

Doctor J. Manuel Navarro Alonso,
premio Dentista del Año
por el COELP

Doctor Antonio Liñares,
presidente de SEPA Periodoncia
en SEPA Sevilla 2018

publicidad

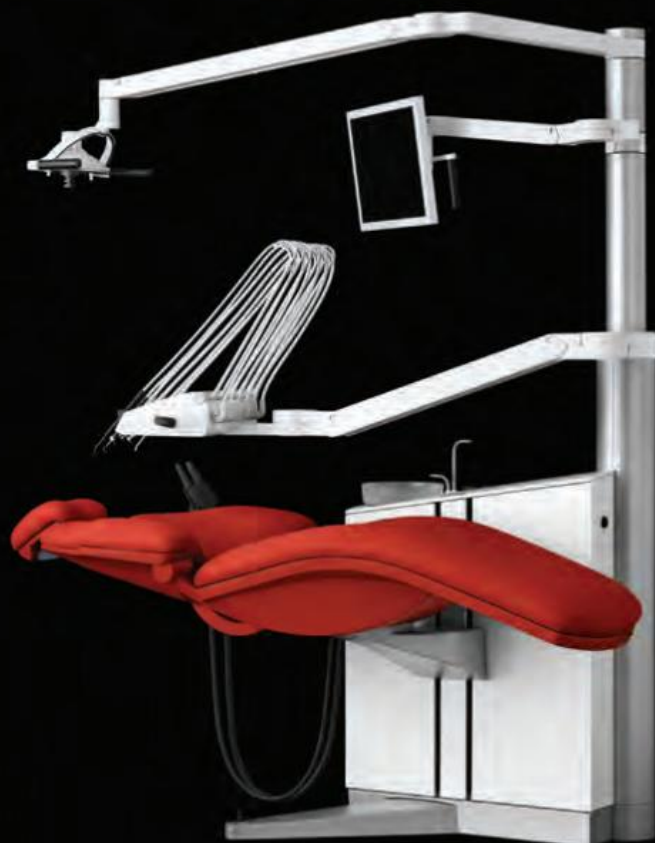EQUIPESE CON LA UNIDAD QUE SE MERECE

Descubra XO FLEX. Visítenos en el stand
UEDA 5B01 en Expodental 2018 y
participe en nuestro DENTAL DIALOGUE,
o visite xo-care.com.

EXTRAORDINARY DENTISTRY



Descargue
el catálogo





Pilar Sánchez
CEO de Capenergy



2017 ha sido un año atípico en la medida de que se han combinado situaciones coyunturales de difícil control para el empresario del sector. La presunta salida de la crisis económica y la incertidumbre política derivada de la situación catalana han roto los esquemas de las empresas, incluida la nuestra.



2018 es un año de lanzamiento en el sector dental. Dada la innovación que significa nuestra tecnología en esta área, nuestra evolución reside en la actitud de los profesionales odontológicos que opten por la innovación tecnológica que proponemos en beneficio de sus pacientes. Con esto, obtendrán una más rápida osteointegración, la reducción del dolor orofacial e irritación nerviosa, de la ATM, de la periodontitis y la periimplantitis. Entendemos que los profesionales deben diferenciarse y esto lo lograrán dando más y mejores servicios. Ahí estamos nosotros.



Miguel Piedrafita
Sales & Service Director
de Carestream Dental



Ha sido un año muy positivo gracias a la introducción del nuevo CS 8100 SC 3D, que ha completado la ya amplia gama de soluciones 3D que Carestream Dental ofrece a los profesionales del sector. Hemos de destacar también la favorable acogida de nuestro escáner intraoral CS 3600, que se ha posicionado como uno de los mejores productos dentro de su segmento, por prestaciones, configuración abierta y relación calidad-precio.

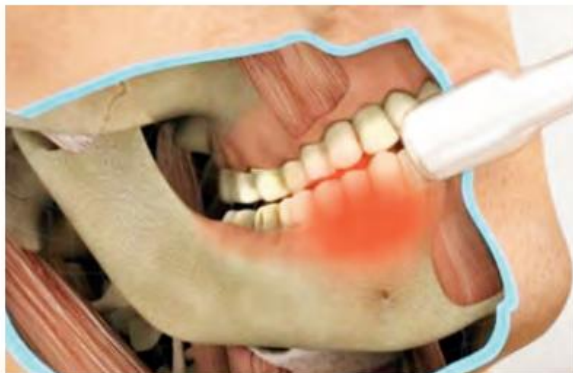
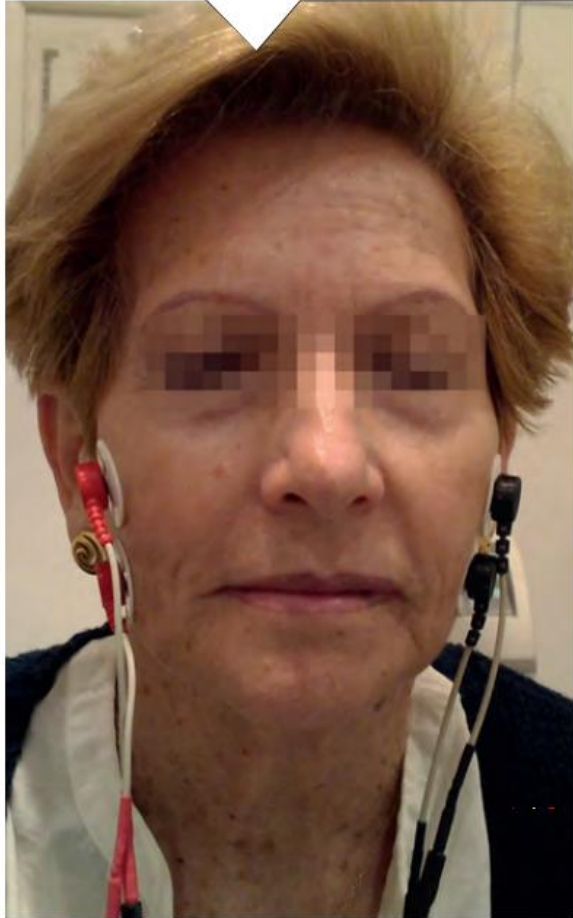
Como todos los años en los que tenemos la fortuna de contar con una feria como Expodental, nuestras expectativas son muy positivas. Continuando con nuestra política de innovación,

aprovecharemos este marco incomparable para presentar nuevos productos que nos permitirán ampliar la gama de soluciones disponibles para los odontólogos. Apostaremos también por el servicio y el *software*, así como por la integración de dos mundos: 3D y CAD-CAM. En cuanto al aspecto clave, la demanda de nuestros productos depende de la confianza que tengan los profesionales del sector en la estabilidad política y el crecimiento económico, ya que es lo que está detrás de las decisiones de los pacientes. Un ambiente favorable y un mayor acceso al crédito hacen que los pacientes apuesten por tratamientos más innovadores y de mayor valor. Esta circunstancia es de vital importancia para nuestro futuro, ya que la innovación en los tratamientos implica la adopción de nuevas tecnologías en las clínicas, que son las que a la postre nos hacen crecer.



Dolor neuropático por sección del nervio dentario inferior tras la colocación de un implante



Dr. Jaime Molinos Morera

Odontólogo por la Universidad Europea de Madrid (UE Madrid).
Título de director de instalaciones de radiodiagnóstico.
Máster en Implantología Oral Avanzada por la UE Madrid.
Práctica implantológica en Clínica MEID.

Dr. José Ramón Molinos Granada

Médico estomatólogo
por la Universidad Complutense de Madrid.
Maxirresidencia en Implantología y Rehabilitación Oral
en la Pittsburg University (EEUU).
Posgraduado en Implantología
por el Mish Implant Institute (Michigan, EEUU).
Práctica implantológica en Clínica MEID.

Dra. Ana Molinos

Odontóloga.
Práctica en ortodoncia en Clínica MEID.

Dra. Mónica Castillo

Posgrado en Neurociencias y Dolor
por la Universidad Rey Juan Carlos.
Investigadora colaboradora en Clínica MEID.

Madrid.

ciencia y práctica

Introducción

Se presenta el caso de una mujer de 74 años con un cuadro complicado de dolor neuropático crónico, secundario a un implante dental. Tanto por la edad de la paciente como por este tipo de dolor, el pronóstico es bastante reservado, ya que la literatura y la experiencia clínica demuestran que tiende a cronificarse y es de difícil resolución con resultados que dejan mucho que desear¹⁻³.

Es necesaria la implementación de nuevas técnicas de abordaje para dar solución a esta clase de dolor y lograr una respuesta efectiva para estos pacientes.

Una de las alternativas terapéuticas podría ser la recuperación neurofuncional de la paciente y la radiofrecuencia de tipo no ablativo zonal, también llamada diatermia o tecar⁴⁻⁶.

Palabras clave: dolor neuropático, complicación, implante, recuperación neurofuncional, radiofrecuencia no ablativa.

Descripción del caso

La paciente llega a nuestra clínica porque decide consultar una segunda opinión.

- **Datos generales:**
Mujer de 74 años; posmenopáusica; índice de masa corporal (IMC) 20; resección del menisco interno de la rodilla izquierda; linfoma no Hodgkin en 2013, por lo que recibió radioterapia y quimioterapia; síndrome de piernas inquietas; insomnio, y flebitis y tromboflebitis de vasos superficiales.
- **Historia dental:**
En otra clínica dental colocaron varios implantes a la paciente. No se encuentran especificados en la nota quirúrgica, pero sí sabemos que entre ellos estaban los de las zonas 34 y 36. Aquella intervención se realizó el 9 de mayo de 2016. La paciente se empezó a quejar de dolor intenso desde el primer día, que no cedió con la medicación.

Se retiró el implante osteointegrado de la posición 36 al séptimo día de cirugía, debido a dolor intenso tras sección del nervio dentario inferior. El implante osteointegrado en 34 se muestra sin signos de infección y sin movilidad.

La paciente consultó a varios especialistas y médicos sin resultado.

Con el CBCT TAC dental que aporta la paciente, realizado en septiembre de 2016, se descarta patología compresiva en el canal del nervio dentario.

Su médico de cabecera la remitió para valoración al Servicio de Cirugía Maxilofacial del Hospital Universitario Rey Juan Carlos (Madrid) en enero de 2017. Se le pautó hidroxil para favorecer la regeneración del nervio. En la revaloración, se constata que continúa con dolor y se remite a la Unidad del Dolor del Hospital de Alcorcón (Madrid). Aquí se le realizó, el 27 de abril de 2017, una radiofrecuencia ablativa del nervio mentoniano izquierdo, según el reporte que facilita la paciente. No se registran cambios en la intensidad del dolor.

La medicación actual consiste en: gabapentina 300 mg, lexatin 1,5 mg, zolpidem 10 mg, paracetamol 1.000 mg, rivotril 0,5 mg, ropinirol 1 mg, septrim forte 800/160 mg y nolotil 575 mg.

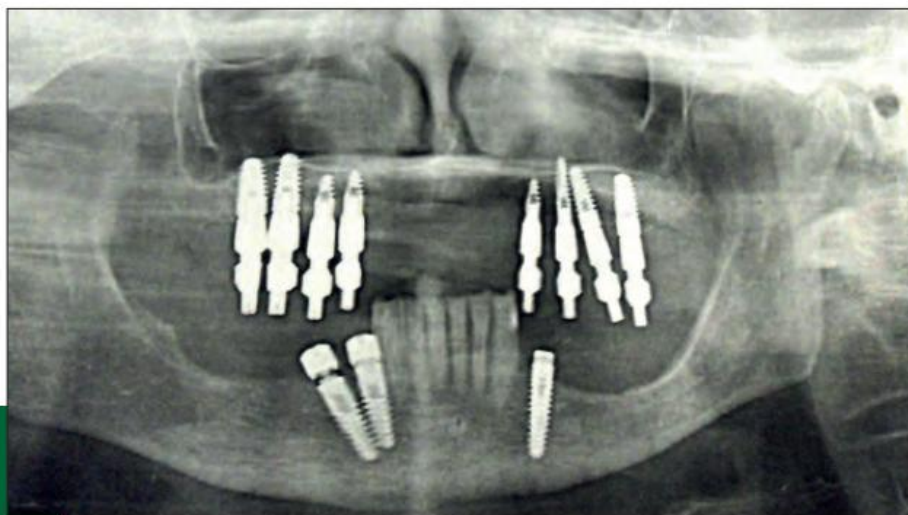


Fig. 1. En la radiografía panorámica, se observan implantes dentales en 27, 26, 25, 24, 14, 15, 16, 17, 34, 45 y 46. La paciente presenta escasa altura al nervio dentario inferior en el tercer cuadrante, debido a la atrofia del maxilar inferior por ausencia de piezas dentales.



Fig. 2. En el ingreso de la paciente, nótese la asimetría del ángulo oral y la expresión general de cansancio y dolor. En la foto se puede apreciar el posicionamiento de los electrodos de superficie para registrar la actividad de los músculos de la ATM.

Motivo de consulta

Cuando la paciente llega a nuestra clínica presenta dolor neuropático secundario por trauma sobre el nervio dentario izquierdo. El dolor es de tipo permanente, quemante y lancinante. No permite a la paciente dormir más de tres horas seguidas, por lo que el sueño no es reparador. Además, el dolor altera sus actividades de vida diaria y tiene problemas para hablar, comer y beber con normalidad. Actualmente, la paciente está muy deprimida a causa del dolor, su acompañante refiere que no es la misma desde que tiene el dolor y la ve muy demacrada; de hecho, ha perdido peso (aproximadamente cuatro kilos).

Anamnesis

Llega a la clínica una paciente de 74 años, remitida de otro centro, en donde le colocaron, con expansión, edensación y de manera yuxtaósea, diversos implantes no especificados en la nota quirúrgica. Son el modelo Eckermann Hexagon Evolution. La paciente sólo hace referencia a los de las posiciones 34 y 36.

Al colocar los implantes, según indica el informe del implantólogo que la operó, la disponibilidad ósea era pobre y el hueso muy blando.

En el cuarto cuadrante inclinó el implante más hacia distal para evitar el nervio mentoniano y en el tercer cuadrante colocó el implante por vestibular del nervio dentario. Realizó injertos autólogos. Le pautó la medicación habitual.

Sin embargo, la paciente empezó a referir inmediatamente un dolor muy intenso, que no respondía a medicación ni a medidas rutinarias de control algico.

Al ver que el dolor continuaba y que el implante 36 tenía baja estabilidad, el implantólogo anterior decidió retirarlo siete días después. No obstante, el dolor no remitió.

La paciente consultó a su médico de cabecera, quien la remitió al Servicio de Cirugía Maxilofacial del Hospital Universitario Rey Juan Carlos, donde fue evaluada y tratada con hidroxisil sin resultados, por lo que fue redirigida a la Unidad del Dolor del Hospital de Alcorcón, en donde se le administró medicación para dolor neuropático y se programó para radiofrecuencia ablativa. Desafortunadamente, a pesar de la medicación y la sesión de radiofrecuencia, la paciente continuó con dolor.

Por decisión propia, decidió tener una segunda opinión de implantología y consultó finalmente en nuestra clínica.

Valoración

La Escala Visual Analógica (EVA) es de 10 y se aprecia un deterioro de un 70% en la escala Quality of Life (QoL). La paciente presenta alodinia en el territorio inervado por el nervio dentario izquierdo, acompañada de parestias en la región periorbicular de labios, con especial énfasis en el lado izquierdo.

Se realiza una electromiografía de superficie de la musculatura masticatoria (masetero, temporal y parietal), para valorar la afección sobre las placas de unidades motoras y la función neuromuscular. Se utilizó para la medición un equipo EMGs, marca Neurotrac® Myoplus Pro 2, con software propio de registro para PC.

Se encontró una línea basal muy aumentada (alrededor de 30.7 μ V), de patrón irritativo, que concuerda con el cuadro de dolor espontáneo que refiere la paciente.



TECARTERAPIA ORAL Y MAXILOFACIAL

✓ REDUCCION ENTRE
UN 50% Y UN 60%
EL TIEMPO TOTAL DE
OSTEOINTEGRACION

✓ SOLUCION A LOS
PROBLEMAS DE
PERI-IMPLANTITIS,
PERIODONTITIS Y
GINGIVITIS

✓ HIPERSENSIBILIDAD
DENTAL

✓ DISFUNCIONES DE
LA ARTICULACION
TEMPOROMANDI-
BULAR (ATM)

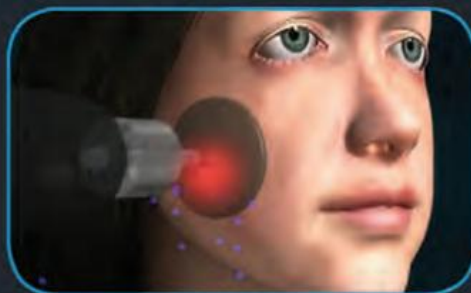✓ CASOS CLINICOS
EN COLABORACION
CON LOS MEJORES
PROFESIONALES

PATENTADO

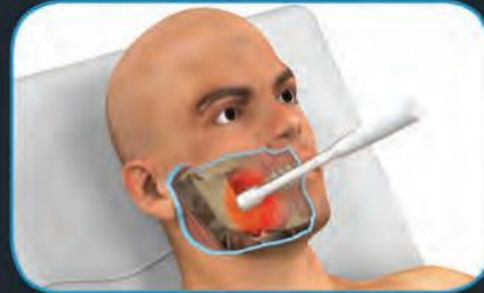

CE
0120

OROFACIAL



INTRAORAL



El equipo **C500 Intraoral** es el primer equipo
médico de Tecarterapia Oral y Maxilofacial
del mercado.

Las áreas de aplicación son:
Tratamientos Postquirúrgicos,
Dolor Traumatológico y Neuropático,
Bioestimulación, Osteointegración,
Disestesias, Parestesias, Halitosis y ATM.

CAPENERGY



Av. Virgen de
Montserrat, 41, Bis
08970 Sant Joan Despi,
Barcelona

(+34) 93 477 43 48

expansion@capenergy.com



MADRID, DEL 15 AL 17 MARZO 2018
EXPODENTAL
SALÓN INTERNACIONAL DE EQUIPOS,
PRODUCTOS Y SERVICIOS DENTALES
Pabellón 3. N° Stand: 3A21A

La respuesta motora voluntaria funcional está preservada, pero con exacerbación paroxística por dolor, debido a la activación irritativa de los músculos mandibulares izquierdos. Esto implica limitación en la amplitud de movimiento articular de la ATM para las funciones orales de apertura, oclusión, desviación lateral derecha e izquierda, protrusión y retrusión mandibular.

La función verbal está afectada en un 40%, según confirma la paciente y su acompañante, por disartria y fatiga al mínimo esfuerzo vocal tras diez minutos.

Conducta clínica

El equipo de implantología de la clínica valora a la paciente y la considera apta para un tratamiento paliativo neurofuncional con radiofrecuencia de tipo no ablativa, con el equipo médico dental C-500 Intraoral Capenergy.

Se explica a la paciente y su acompañante que el tratamiento, al ser paliativo, busca controlar el dolor y mejorar la calidad de vida. Se indica que no se puede garantizar el resultado, ya que el dolor neuropático es muy complicado de remitir. Tras despejar todas sus dudas y preguntas, la paciente firma el consentimiento informado y se inicia el tratamiento.

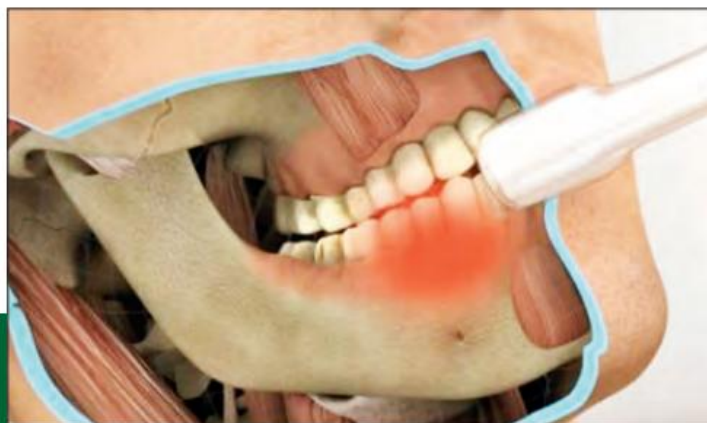

Fig. 4. Emisor intraoral. Imagen cedida por Capenergy Medica.

Se pauta masoterapia estimulativa diaria con hielo durante cinco minutos, ejercicios de refuerzo muscular y funcional –oral, lingual y laríngeo– tres veces al día, junto con ejercicios respiratorios y de ejecución verbal, que se enseñan a la paciente y su acompañante para realizar en casa.

Se indican tres sesiones de radiofrecuencia de tipo no ablativo. La emisión pautada es de alta frecuencia sinusoidal con acople maximizado de absorción a 1 MHz, con sensor térmico controlado a 39° C en el emisor intraoral primario (fig. 4), de tipo capacitivo. El emisor extraoral (fig. 5) se aplica sobre la zona de inervación del nervio dentario izquierdo y sobre el área periorbicular. Estas emisiones se llevarán a cabo durante siete minutos en la parte externa y cinco minutos en la zona intraoral.

Resultados

Para facilitar el seguimiento y la presentación de los datos de la paciente, se determinan los siguientes controles temporales:

- T0: Medida basal antes de empezar el tratamiento.
- T1: Corresponde al resultado obtenido tras la primera sesión.
- T2: Resultado obtenido tras la segunda sesión, que se realizó a las 24 horas.
- T3: Resultado obtenido en la tercera y última sesión, una semana después.
- T4: Corresponde a la medición de control un mes después.
- T5: Control a los tres meses.
- T6: Control a los seis meses.

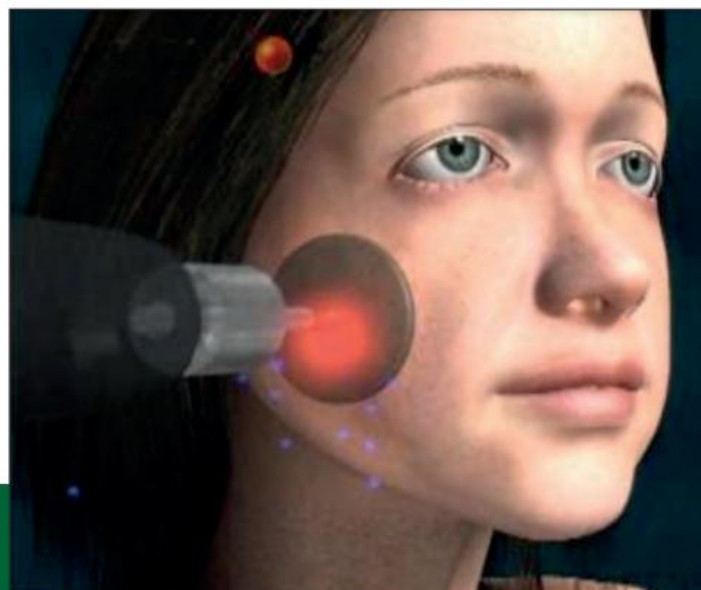


Fig. 5. Emisor extraoral. Imagen cedida por Capenergy Medica.

Touareg CloseFit™

Implantes de conexión cónica

TOUAREG™-UNP 2,75mmD
Plataforma UNP para
rebordes y espacios
muy estrechos

TOUAREG™-NP 3.0mmD
Plataforma NP para
rebordes y espacios
estrechos

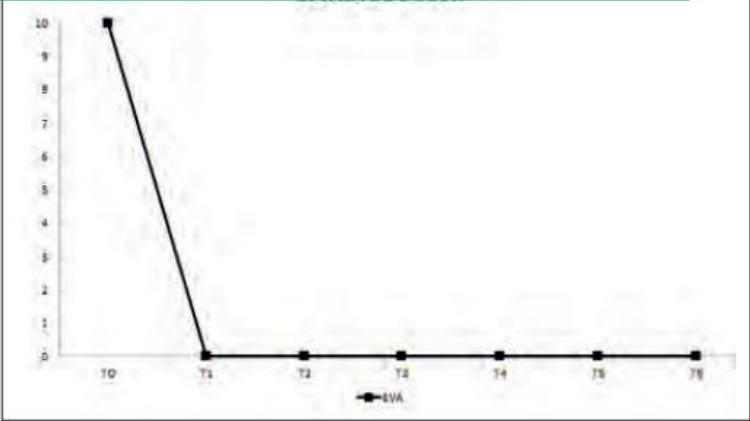TOUAREG™-WP 4.3/5.0mmD
para rebordes
y espacios amplios

TOUAREG™-RP 3.5mmD
Plataforma RP para
rebordes y espacios
de tamaño medio

Dolor

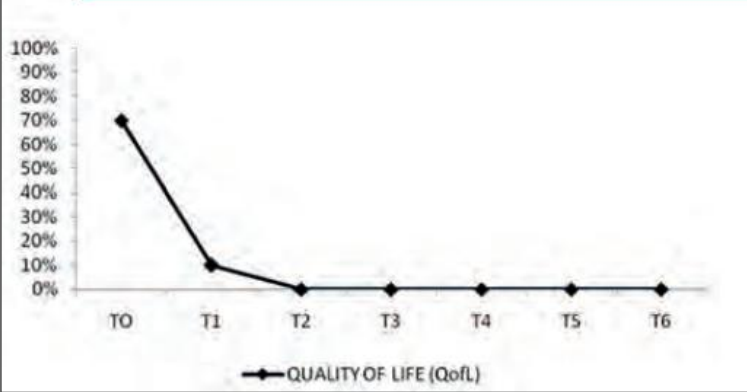El control del dolor neuropático ha sido efectivo desde la primera sesión de radiofrecuencia. Obteniéndose un EVA de 0 desde el inicio, resultado que se ha mantenido durante el resto de las sesiones y a lo largo de los seis meses siguientes postratamiento (gráfica 1).

Escala del dolor



Gráfica 1. EVA del dolor, escala del 0 (ausencia del dolor) al 10 (el dolor más intenso).

Afectación de la calidad de vida



Gráfica 2. Evolución porcentual de la afectación en la calidad de vida de la paciente.

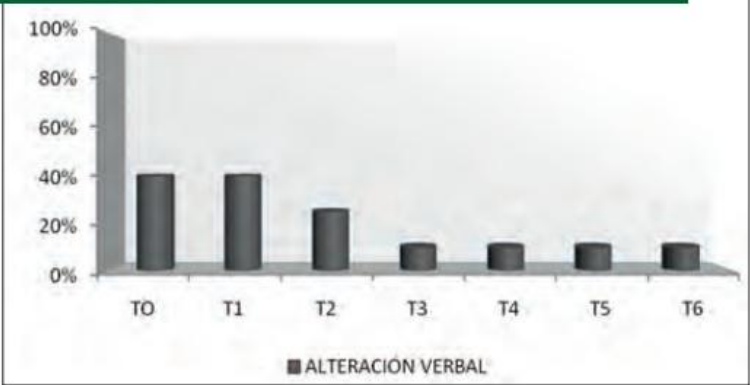
Calidad de vida (QoL)

La calidad de vida ha mejorado un cien por cien. En la actualidad, la paciente puede dormir toda la noche y el sueño es reparador. Puede comer, beber y hablar sin molestias ni dolor (gráfica 2).

Afectación de la función vocal

La función vocal es prácticamente normal. Únicamente, su edentulismo parcial le impide una pronunciación óptima de algunas sílabas (gráfica 3).

Disfunción verbal



Gráfica 3. Seguimiento de la discapacidad verbal de la paciente. El remanente de la disfunción se debe a su edentulismo.

Registro basal EMGs

Electromiografía de superficie

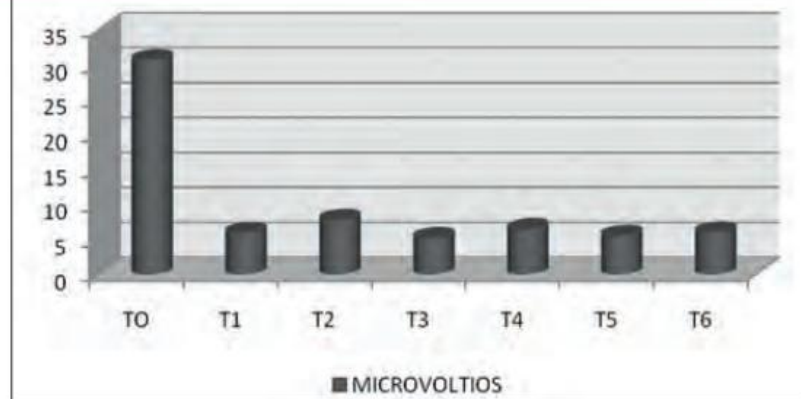
Los resultados electromiográficos de superficie al final del tratamiento muestran una normalización de la línea de base –en estos momento es de 6.1 μV –, desaparición de la hiperrespuesta irritativa y paroxística a las funciones orales de apertura, oclusión, desviación lateral derecha e izquierda, protrusión y retrusión mandibular (gráfica 4).

Valoración de los resultados

La paciente ha valorado el resultado con un diez sobre diez (fig. 6), mientras que nuestra valoración es de 9,5. Le damos de alta del servicio con recomendaciones para continuar con la masoterapia y los ejercicios.

Sólo queda una leve hipoestesia en una pequeña zona en la parte izquierda del labio inferior. No es molesta ni interfiere en sus actividades básicas cotidianas.

Su estado de ánimo es bueno. La depresión ha remitido y su acompañante refiere que hacía muchos años que no la veía tan bien.



Gráfica 4. Regularización de la respuesta a partir de la primera sesión que se mantiene en el tiempo.

Conclusión

La recuperación oral neurofuncional y la radiofrecuencia de tipo no ablativo parecen ser una buena alternativa para el tratamiento de pacientes con dolor neuropático secundario por colocación de implantes dentales. Sin embargo, se necesitarán más estudios y casuísticas para protocolizar adecuadamente los tratamientos.



Fig. 6. Nótese el cambio gestual y el bienestar de la paciente.

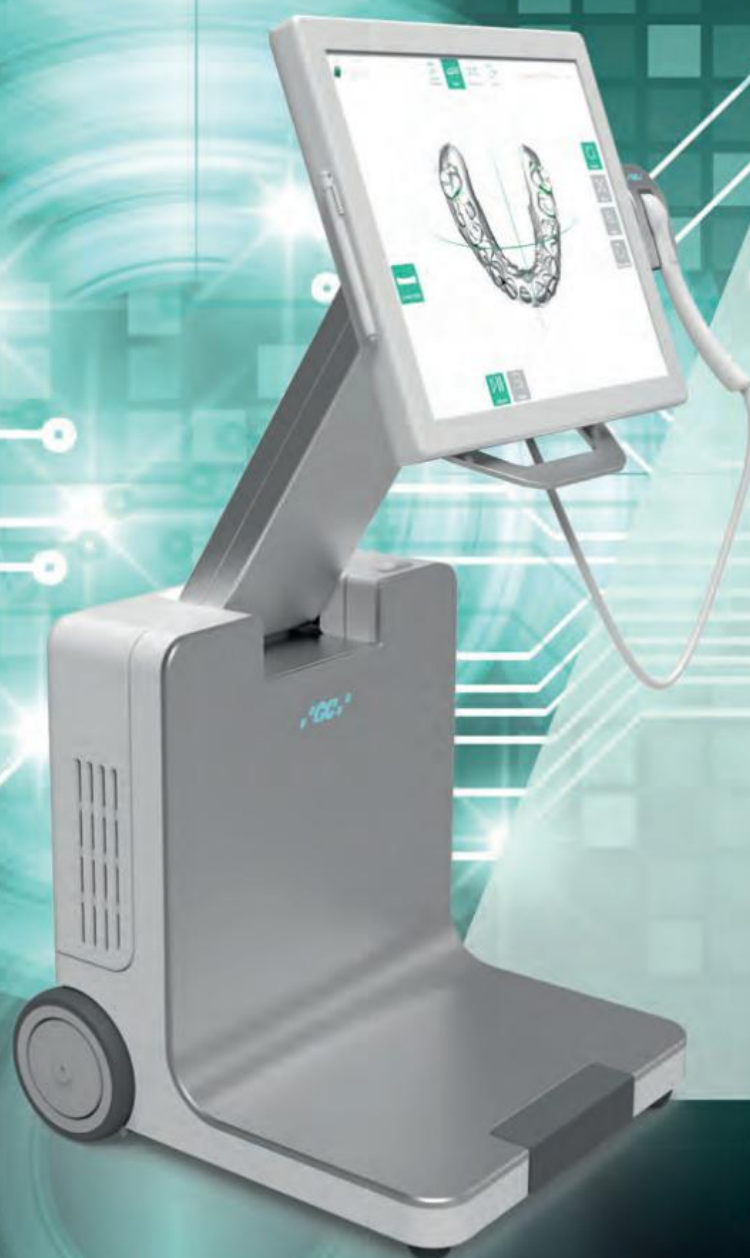Bibliografía

1. Politis C, Agbaje J, Van Hevele J, Nicolielo L, De Laat A, Lambrichts I, Jacobs R. Report of Neuropathic Pain After Dental Implant Placement: A Case Series. *Int J Oral Maxillofac Implants*. 2017 Mar/Apr; 32 (2): 439-444. doi: 10.11607/jomi.5241.
2. Zakrzewska JM. Multi-dimensionality of chronic pain of the oral cavity and face. *J Headache Pain*. 2013 Apr 25; 14: 37. doi: 10.1186/1129-2377-14-37.
3. Tait RC, Ferguson M, Herndon CM. Chronic Orofacial Pain: Burning Mouth Syndrome and Other Neuropathic Disorders. *J Pain Manag Med*. 2017 Mar; 3 (1). pii: 120. Epub 2017 Jan 30.
4. Qureshi A, Kellesarian SV, Pikos MA, Javed F, Romanos GE. Effectiveness of radio waves application in modern general dental procedures: An update. *Quintessence Int*. 2017; 48 (6): 497-502. doi: 10.3290/j.qi.a38139.
5. Handa K, Koike T, Hayashi K, Saito T. Application of high-frequency radio waves to direct pulp capping. *J Endod*. 2013 Sep; 39(9):1147-50. doi: 10.1016/j.joen.2013.06.007.
6. Andrade Ortega, Cerón Fernández et al. Microwave diathermy for treating nonspecific chronic neck pain: a randomized controlled trial. *Spine J*. 2014 Aug 1; 14 (8): 1712-21. doi: 10.1016/j.spinee.2013.10.025. Epub 2013 Nov 1.



Aadva™ IOS de GC

Es hora de cambiar



El sistema
de escaneo
intraoral de
GC facilita el
acceso a la
tecnología
digital

GC IBÉRICA
Dental Products, S.L.
Edificio Codesa 2
Playa de las Américas 2, 1º, Of. 4
ES-28290 Las Rozas, Madrid
Tel. +34.916.364.340
Fax. +34.916.364.341
info@spain.gceurope.com
<http://spain.gceurope.com>

GC